Diploma Santé la prépa médecine

Révisions :

UNIVERSITÉ PARIS-EST-CRÉTEIL
2025 - 2026

Circulation et respiration - Anatomie

Fiche de cours N°2

Cœur, aspects extérieurs

PLAN

I. Description générale

II. Silhouette cardiaque et arcs radiologiques

III. Schémas du cœur : vues antérieure et postérieure

Légendes

Notion nouvelle cette année

Notion hors programme

Notion déjà tombée au concours

Astuces et méthodes

I. Description générale	**Morphologie**		
Double pompe musculaire	• Situé entre la circulation **systémique** (grande circulation) et la circulation **pulmonaire** (petite circulation		
	Muscle creux contenant 4 cavités :	• **2** cavités d'**admission**	• **Atriums** (oreillettes) droit et gauche
		• **2** cavités d'**éjection**	• **Ventricules** droit et gauche
	Cœur droit :	• Atrium droit et ventricule droit • Régime **veineux** à **basse** pression	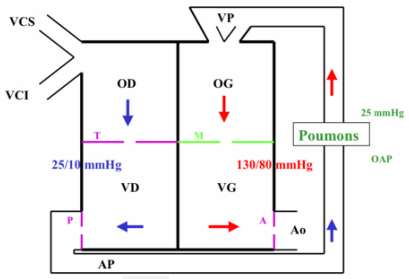
	Cœur gauche :	• Atrium gauche et ventricule gauche • Régime **artériel** à **haute** pression	
Composition	**Myocarde**	• **Cellules musculaires** qui présentent une activité **contractile spontanée** • Se concentrent pour former des **muscles papillaires** • Y partent les **cordages tendineux** qui s'amarrent sur les **valves** séparant les atriums des ventricules	
	Péricarde	• Membrane **séreuse** entourant la surface **externe** du cœur • Forme le sac péricardique	
	Endocarde	• Tapissant les parois **internes** du cœur, en continuité avec l'**endothélium** des vaisseaux	
	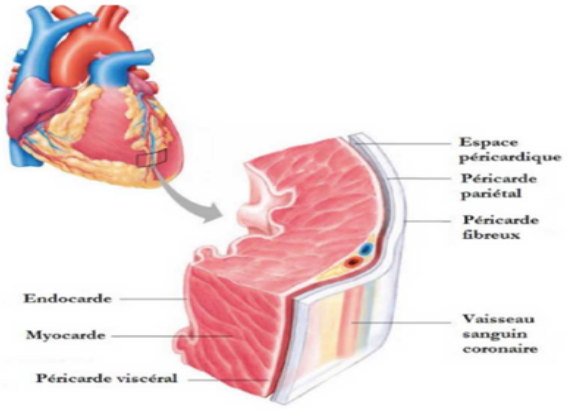		
Fonction endocrine	• Sécrète un **facteur natriurétique** qui régule la tension artérielle et la volémie		

I. Description générale	**Situation et forme**	
Situation	• Dans le **médiastin** • Entre les **2** poumons	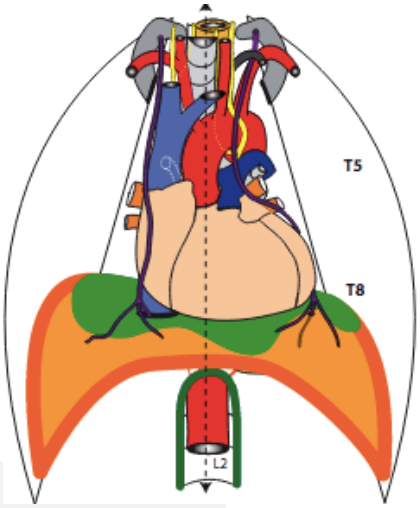
Forme	• **Pyramide triangulaire** chez le cadavre • En forme d'**œuf** chez le vivant • **Grand axe** : vers l'avant, le bas et la gauche *NB : les 2/3 du cœur sont situés à gauche d'une ligne médiane.*	
Sillons à la surface du cœur	**Forme une couronne (*sillon coronaire*).**	• Séparent les **atriums** en arrière des **ventricules** en avant • Séparent les cavités **droites** des cavités **gauches** *NB : les artères coronaires cheminent à l'intérieur de ces sillons*
	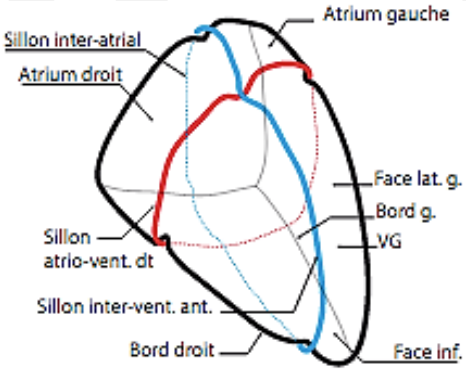	

I. Description générale	**Composition**	
3 faces, 1 sommet et 1 base	**Face antérieure**	• Principalement constituée par le **ventricule droit** et un petit peu d'**atrium droit** et de **ventricule gauche**
	Face inférieure	• Repose sur le centre tendineux du **diaphragme** en particulier la foliole **antérieure** *NB : on voit en vue supérieure le passage de la veine cave inférieure*
	Face latérale gauche	• Beaucoup plus **mousse**
	Sommet (*apex*)	• Constitué du **ventricule gauche** • En regard du **5ème** espace intercostal **droit**
	Base	• Constituée des **atriums** séparés par le sillon inter-atrial • **Adhérente** au péricarde • Se projette en regard de **T5** à **T8** • Y arrivent les veines **caves** et les veines **pulmonaires**
	• Le bord droit du cœur est **très marqué**, alors que le bord gauche est extrêmement **mousse**, à peine perceptible	
	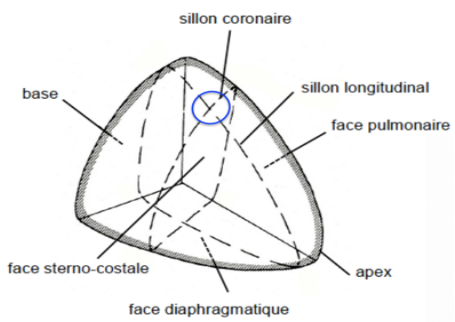 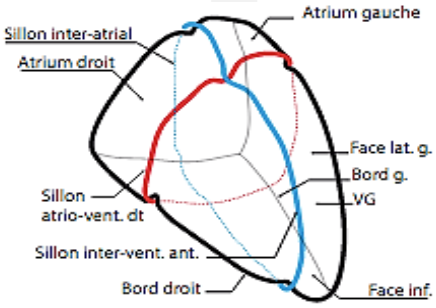	
Taille et poids	• Environ **1,5 fois la taille du poing fermé** de la personne • Pour un poids chez l'adulte allant de **300** à **350g**	

II. Silhouette cardiaque et arcs radiologiques	**Silhouette cardiaque**	
Description	• Peut être dessinée à partir de 2 carrés superposés • Dont on va diviser l'un des bords en 3 segments	• Le premier segment correspond à la **veine cave supérieure** • Le deuxième à l'**aorte thoracique ascendante** • Le troisième au **tronc pulmonaire**
Veine cave supérieure	Provient de la réunion du tronc veineux **brachiocéphalique droit** et du tronc veineux **brachiocéphalique gauche**.	• Le tronc veineux brachiocéphalique **droit** se poursuit dans la direction de la veine cave supérieure • Le tronc veineux brachiocéphalique **gauche** est un peu plus **horizontal**
Troncs veineux brachio-céphaliques	Proviennent chacun de la réunion d'une veine **jugulaire interne** et d'une veine **subclavière**.	• La veine subclavière est pliée sur la **première côte**, comme l'artère subclavière
Schéma	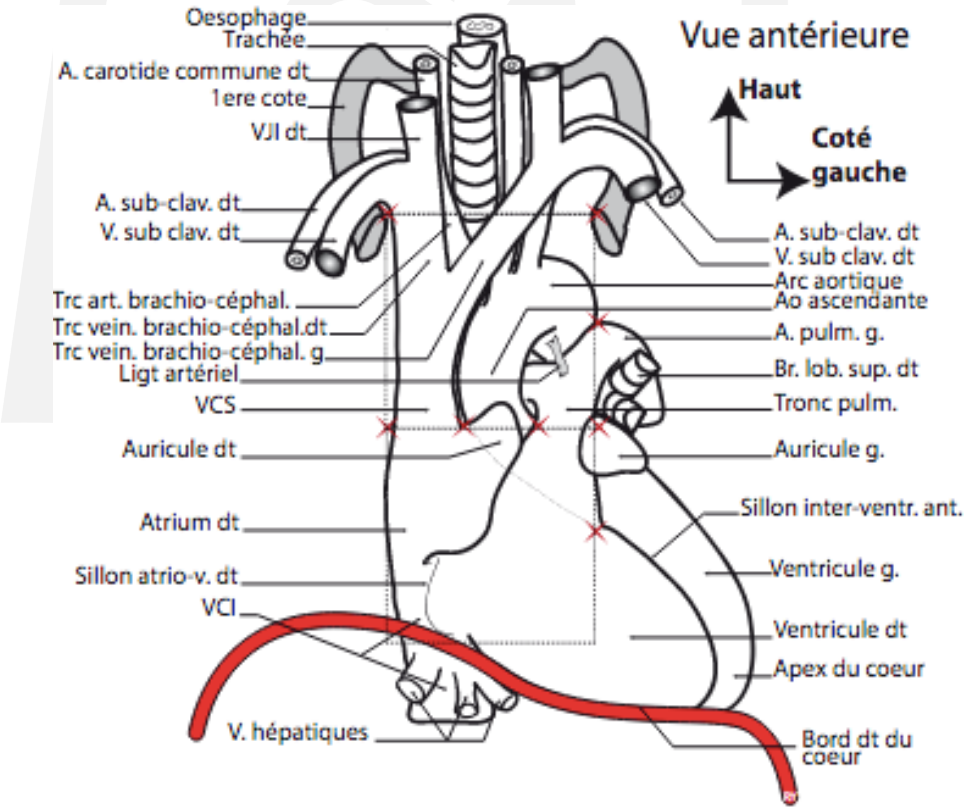	

II. Silhouette cardiaque et arcs radiologiques	**Silhouette cardiaque (suite)**		
Aorte thoracique	• Oblique en **haut** et à **droite** • Devient ensuite **horizontale** et se dirige vers la **gauche** et l'**arrière** • Le segment **horizontal** est l'**arc aortique**		
	Arc aortique	• Se poursuit avec l'aorte thoracique descendante qui passe en arrière du cœur	
		Donne :	• Le **tronc artériel brachiocéphalique** (donnant l'artère carotide commune droite et l'artère subclavière droite) • L'artère **carotide commune gauche** • L'artère **subclavière gauche**
Schéma	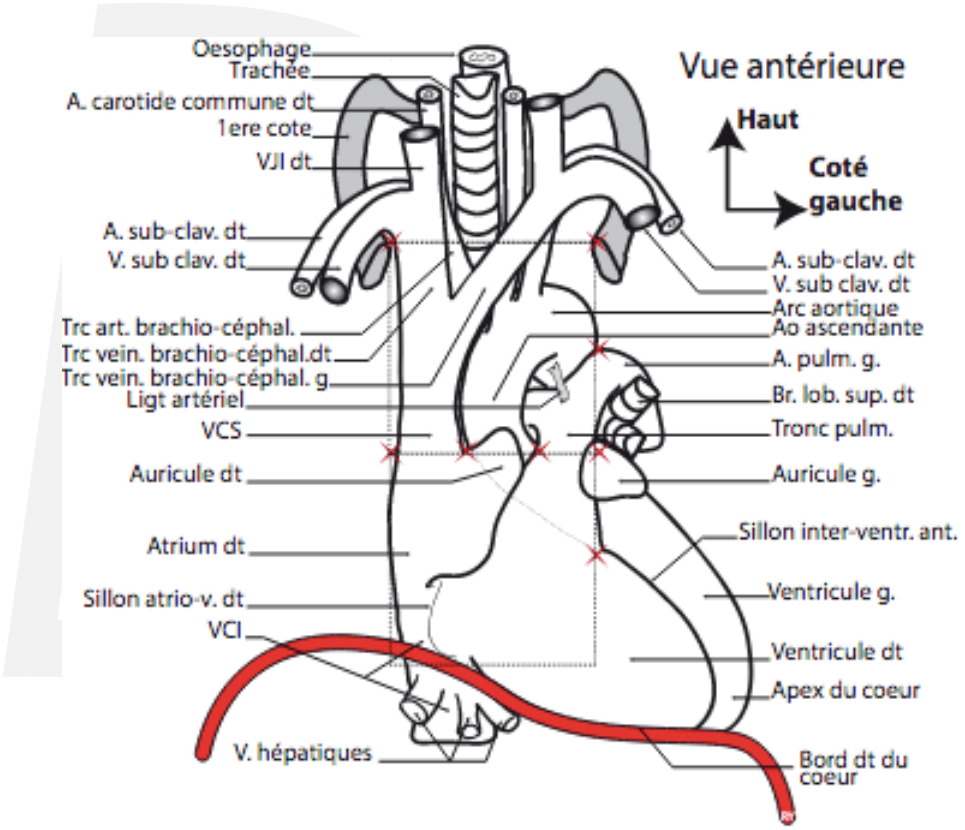		

II. Silhouette cardiaque et arcs radiologiques	**Silhouette cardiaque**		
Tronc pulmonaire	Se divise rapidement en :	**Artère pulmonaire droite :**	• Pratiquement **horizontale** • Passe en **arrière** de l'aorte **ascendante** • En **arrière** de la veine **cave supérieure** • Rejoint le poumon
		Artère pulmonaire gauche :	• Poursuit la direction du **tronc pulmonaire** • Dépasse vers le **haut** l'artère **pulmonaire droite** • S'infléchit sur la bronche principale **gauche** et passe en **arrière** de celle-ci
	• Présence du **ligament artériel** qui relie la partie inférieure de l'arc aortique au tronc pulmonaire ou à l'artère pulmonaire gauche • Il s'agit d'un reliquat fibreux embryonnaire qui fait initialement communiquer l'aorte et le tronc pulmonaire • S'obstrue à la naissance		
Schéma	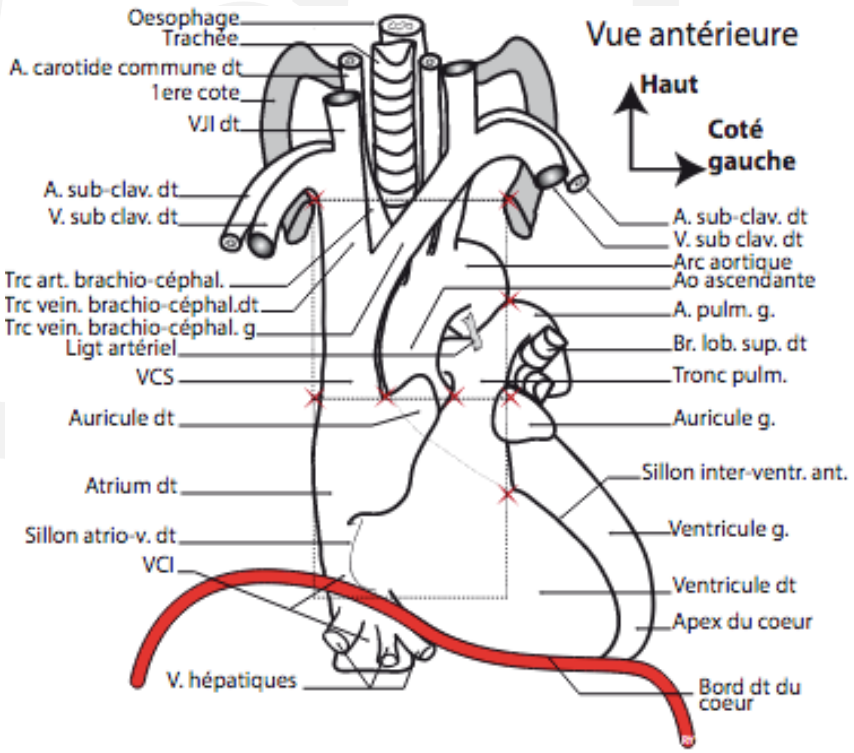		

II. Silhouette cardiaque et arcs radiologiques	**Radiographie de thorax de face**

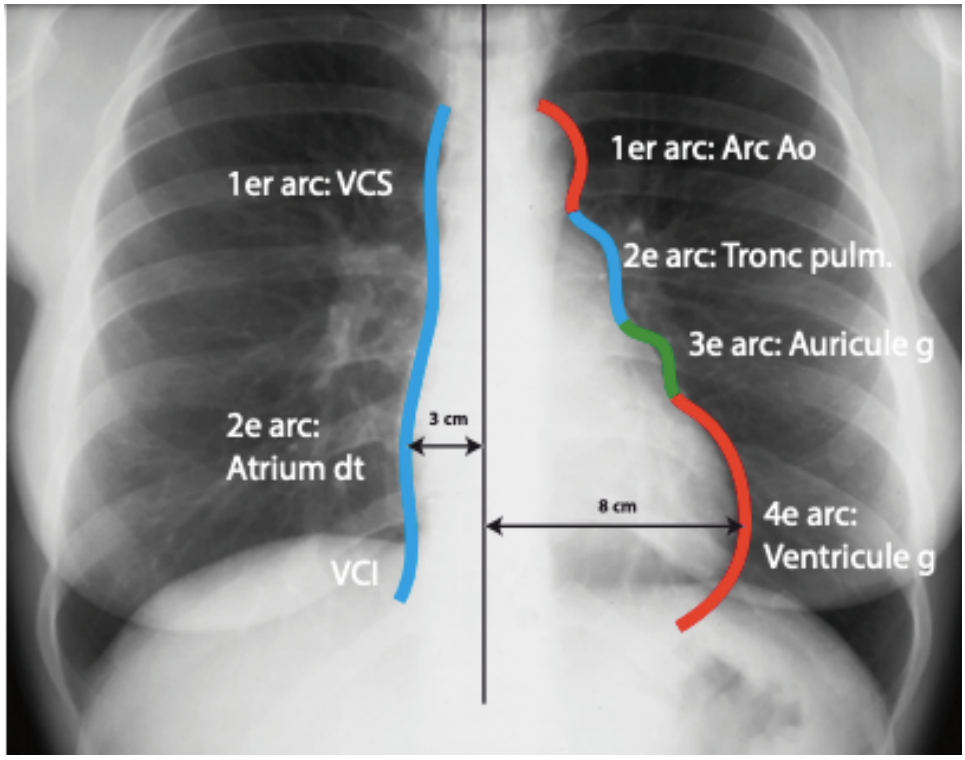
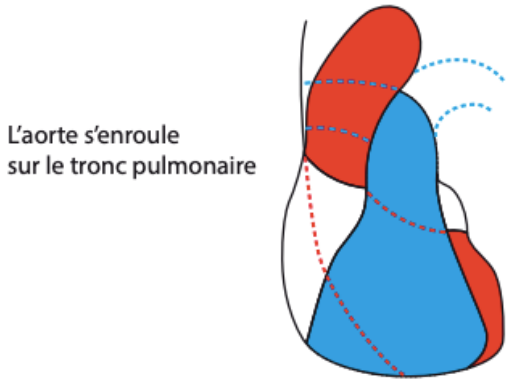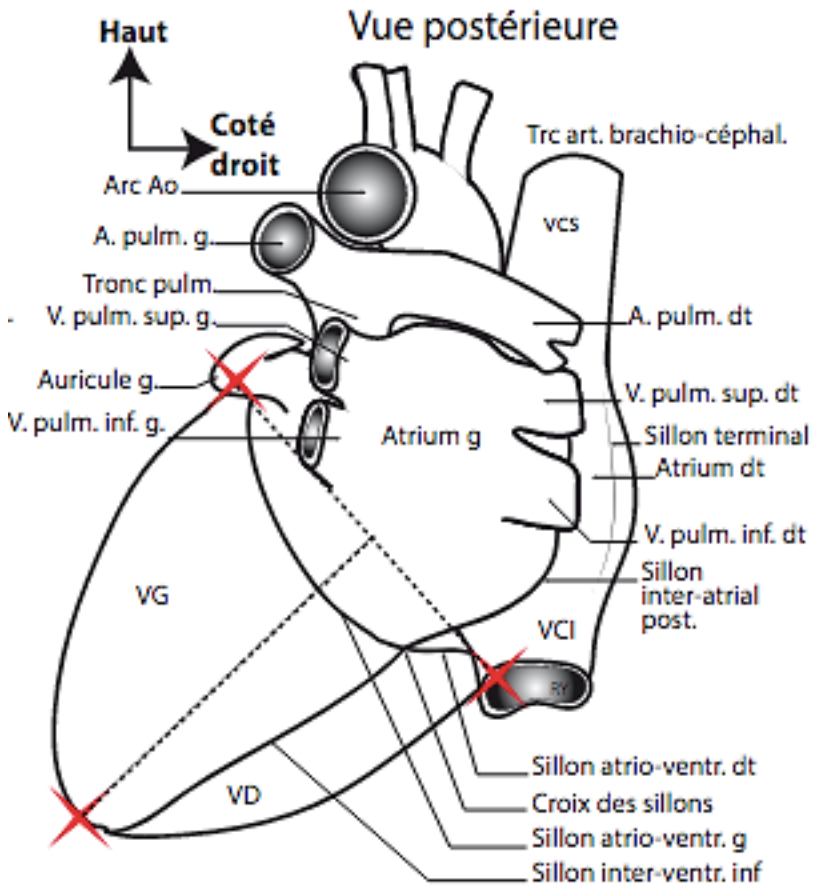
III. Schémas du cœur : vues antérieure et postérieure	**Schémas du cœur : vues antérieure et postérieure**